Τι πρέπει να γνωρίζει ο γαστρεντερολόγος σχετικά με την ενδοσκόπηση ανωτέρου πεπτικού μετά από βαριατρικές επεμβάσεις

Αντώνης Νικολόπουλος MRCP

Αναπλ. Διευθυντής Α Γαστρεντερολογικής κλινικής

Νοσοκομείο Υγεία

Consultant Gastroenterologist UK

Θεματολογία σημερινής ομιλίας

- Είδη βαριατρικών επεμβάσεων
- Οδηγά σημεία αναγνώρισης κατά την ενδοσκόπηση
- Τρόποι περιγραφής στην ενδοσκοπική έκθεση

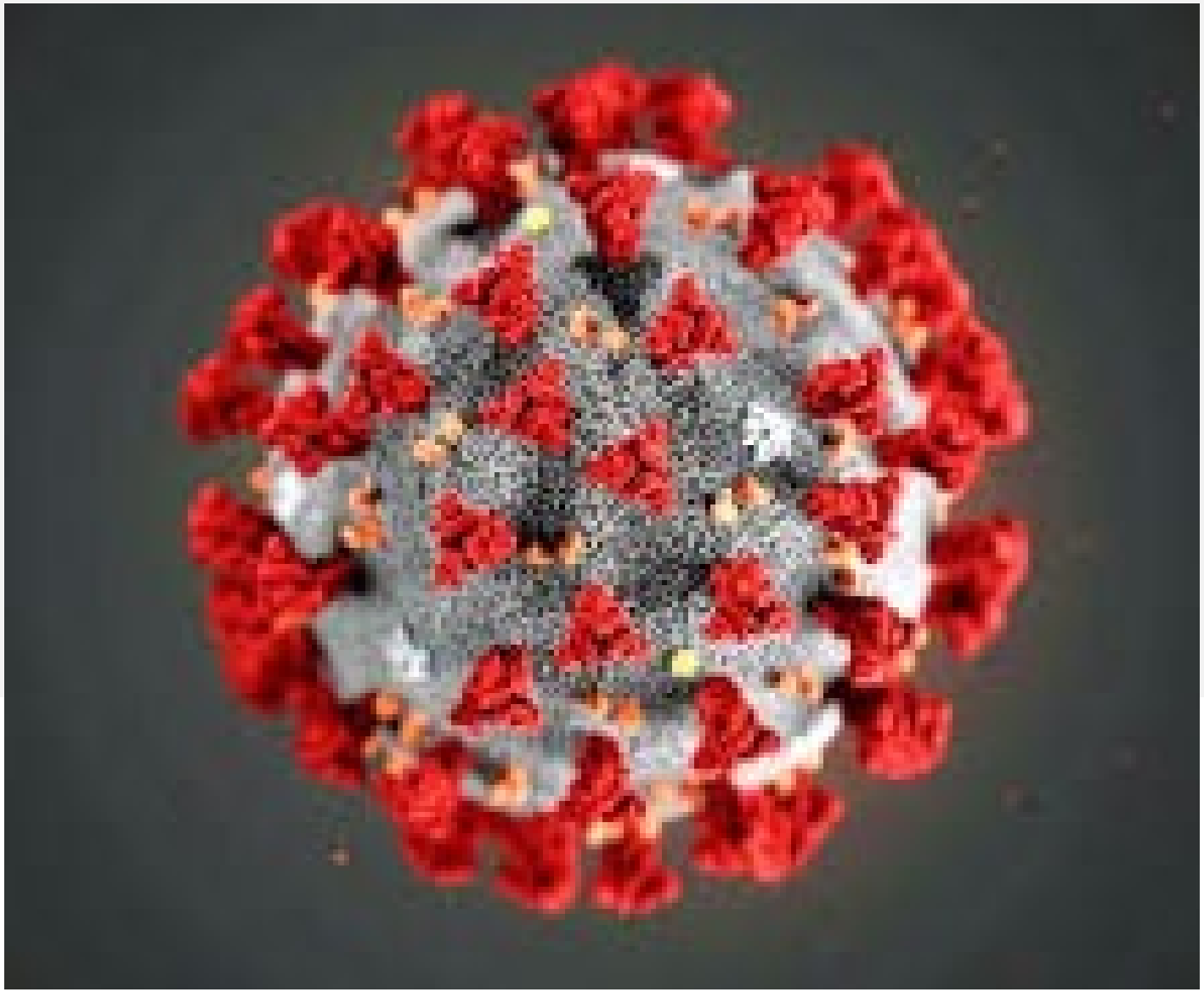

Όταν μιλούμε για **επιδημία** τις τελευταίες εβδομάδες εννούμε ...

COVID- 19

Η παχυσαρκία: Ένα παγκόσμιο πρόβλημα

- 108 εκατ. παιδιά και **604 εκατ. ενήλικες παχύσαρκοι** παγκοσμίως
- Αύξηση σχεδόν σε όλες τις χώρες του ποσοστού της παχυσαρκίας και τουλάχιστον **διπλασιασμός** σε 70 χώρες

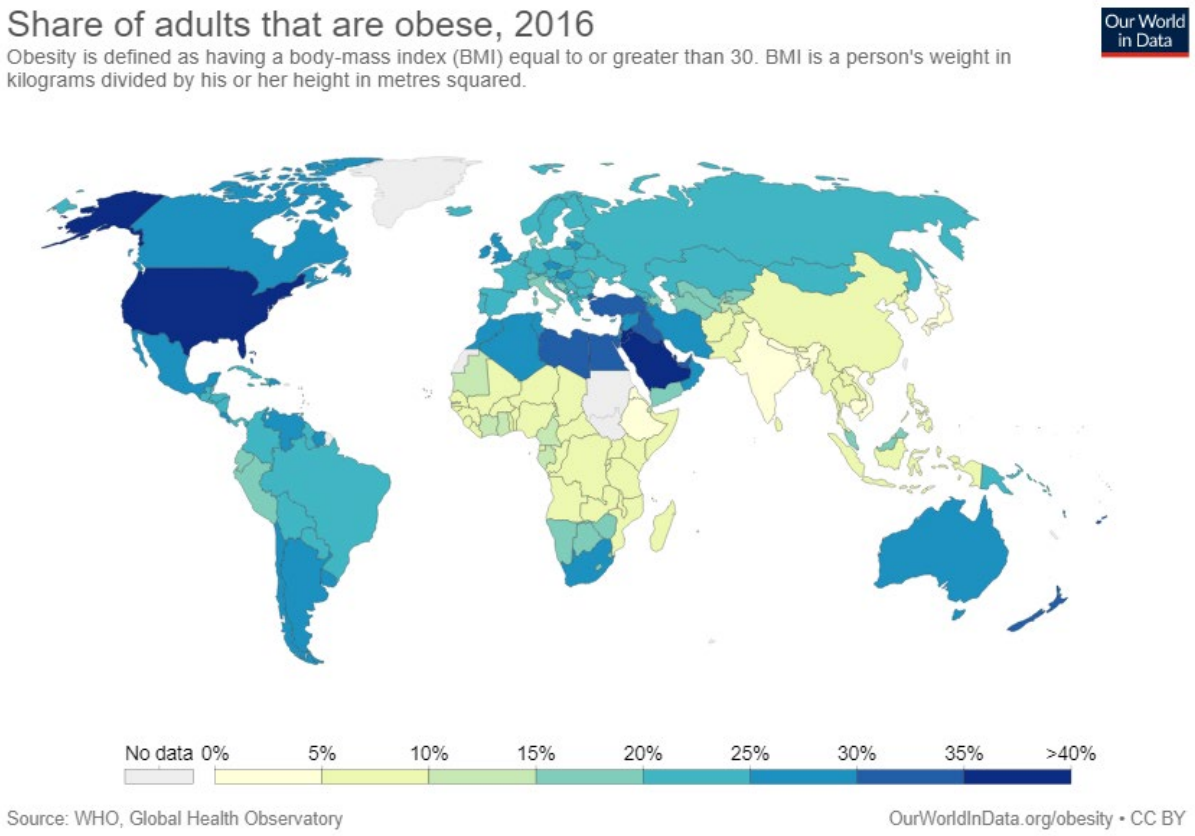

Lancet 2016;387:1377

ΠΑΧΥΣΑΡΚΙΑ: ΕΝΑ ΠΡΟΒΛΗΜΑ ΠΟΥ ΔΙΟΓΚΩΝΕΤΑΙ

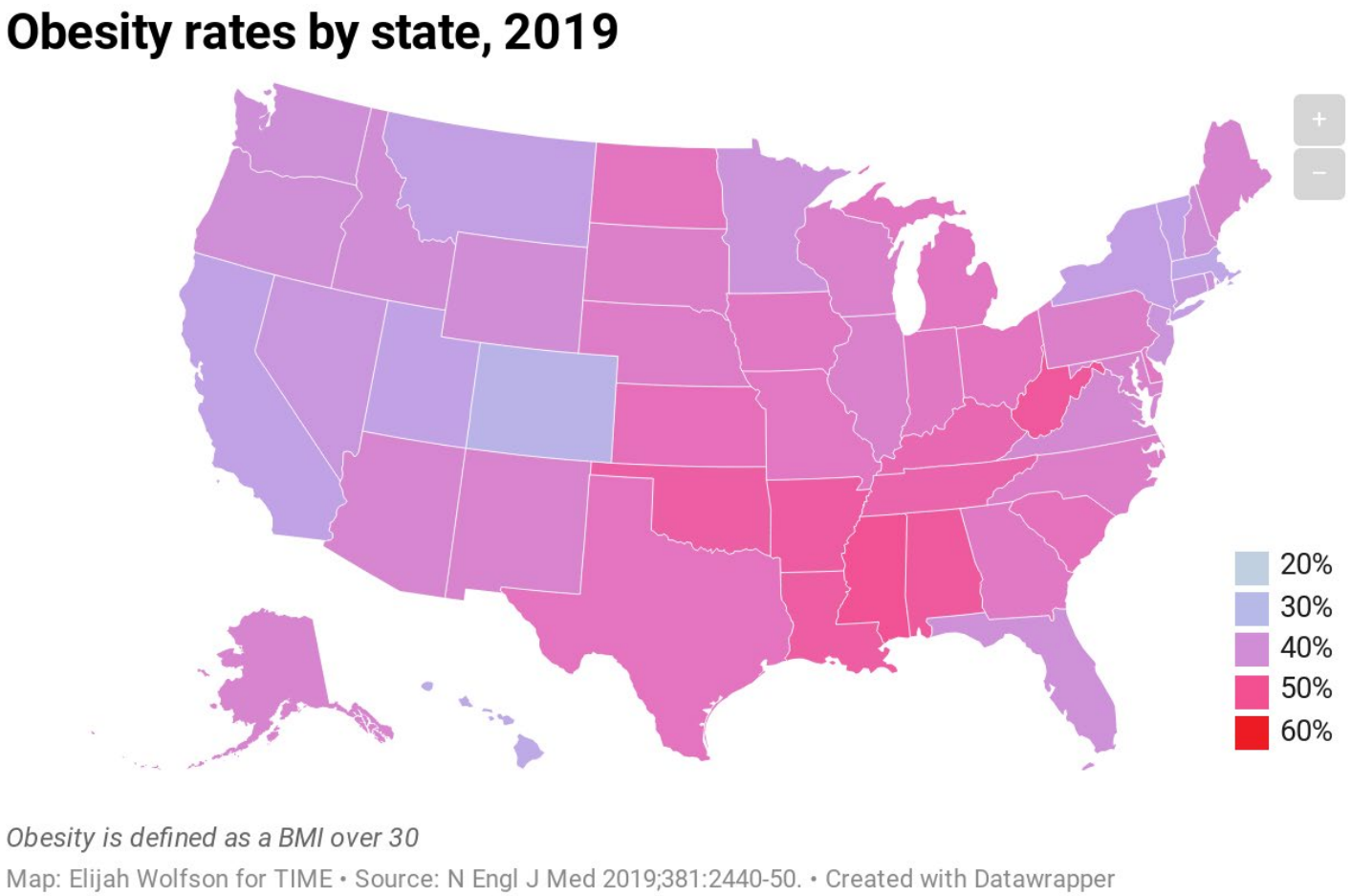

ΗΠΑ επίπτωση παχυσαρκίας αυξήθηκε από 22.9% σε **39.6 %** από το 1994 στο 2016

Flegal KM et al JAMA 2016;315:2284

Παχυσαρκία στην Ευρώπη

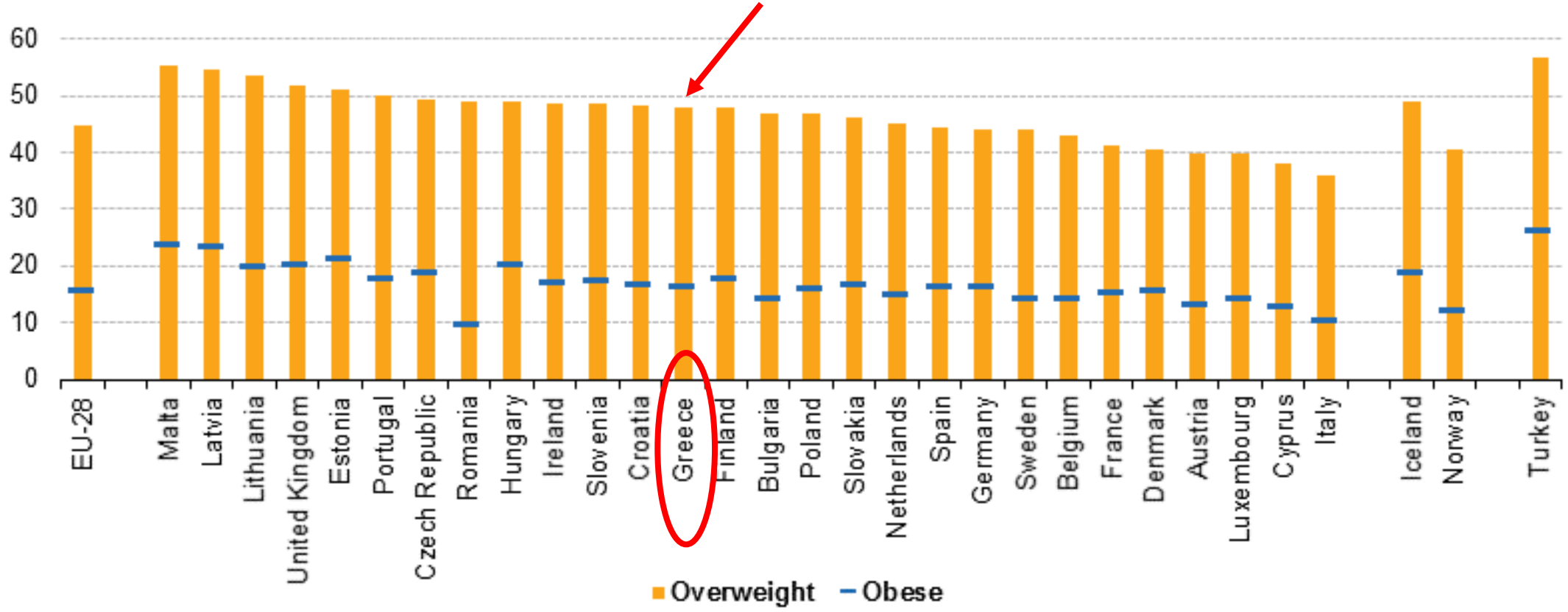

Note: population aged 18 and over.

Το στίγμα της παχυσαρκίας και παιχνίδια λέξεων....

Ανεξάρτητα εάν θα μιλάμε για **ανθυγιεινό** ή **περιττό βάρος** (**unhealthy or excess weight**) ή για **άτομα με παχυσαρκία** αντί για **παχύσαρκα άτομα** (**person with obesity rather than obese person**)

Το «κόστος» της παχυσαρκίας

Σημαντική **νοσηρότητα :**

- Διαβήτη,
- Υπέρταση
- Ισχαιμική καρδιοπάθεια
- Δυσλιπιδαιμία
- NAFLD
- Καρκίνο

Σημαντική **θνητότητα**

300 χιλ θάνατοι / έτος

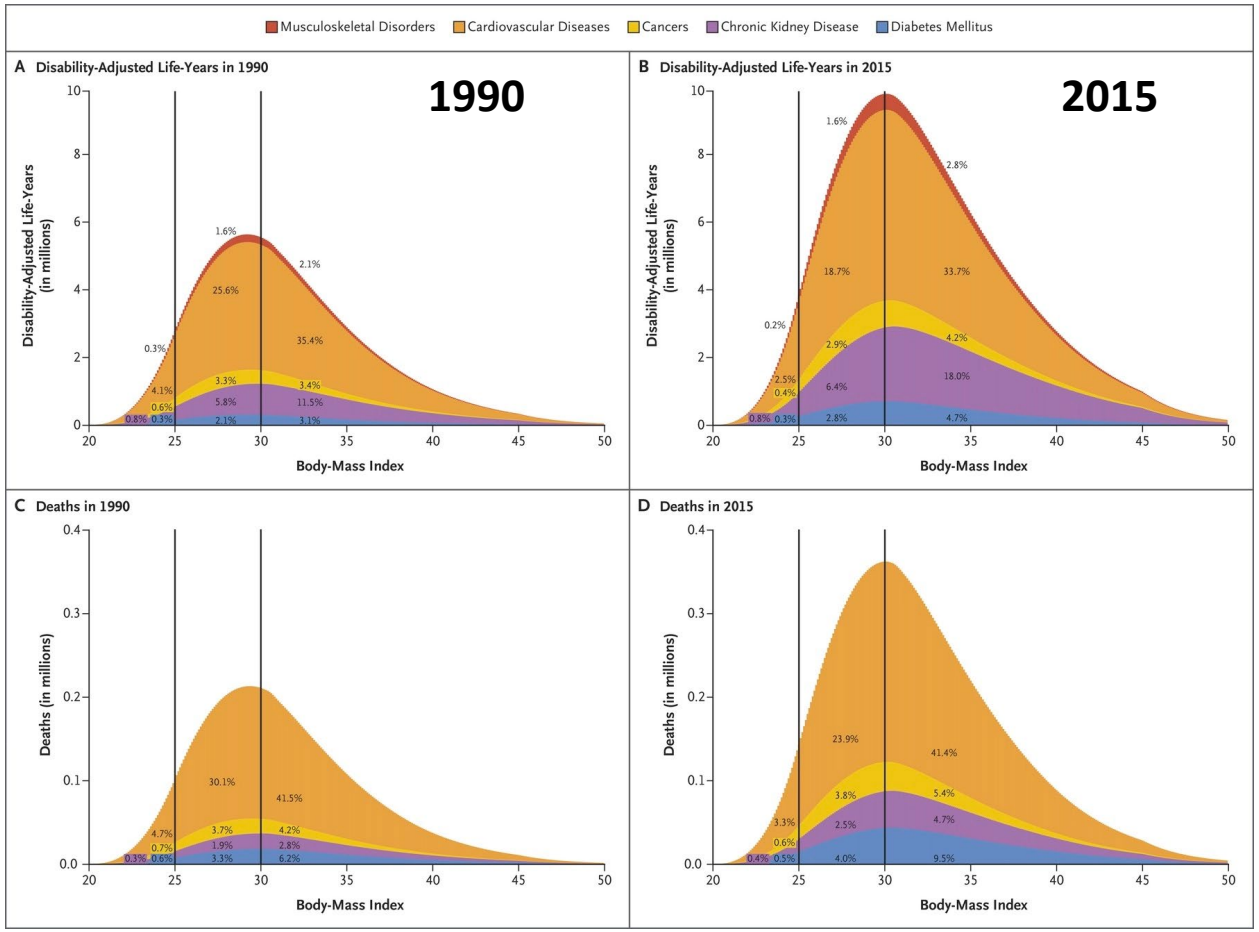

GBD 2015 Obesity Collaborators,Afshin A et al, N Engl J Med 2017;377:13
Kitahara CM et al, PLoS Med 2014;11:e1001673

Παχυσαρκία: Θεραπεία

Χειρουργικές θεραπείες είναι αποτελεσματικές στην αντιμετώπιση της παχυσαρκίας ειδικά όσον αφορά σε **μακροχρόνια** αποτελέσματα

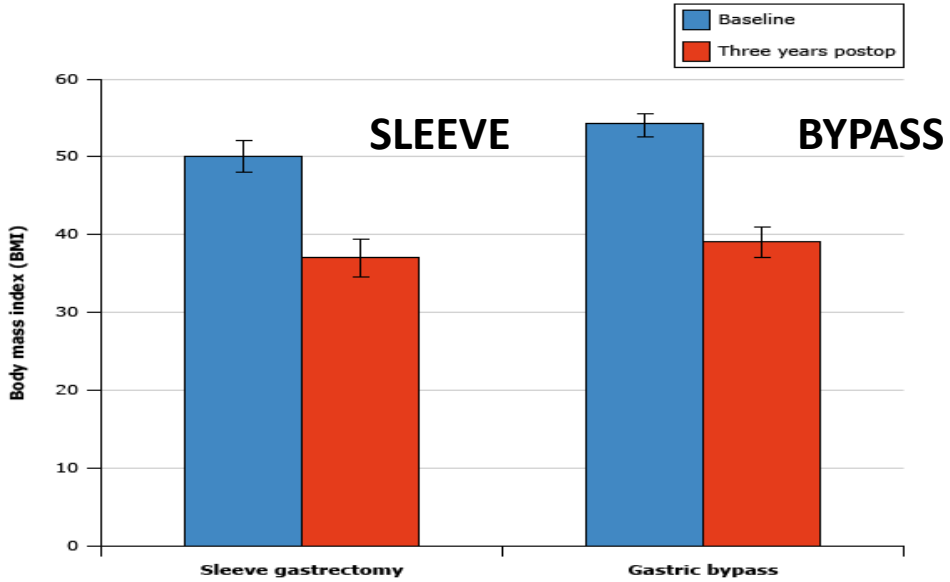

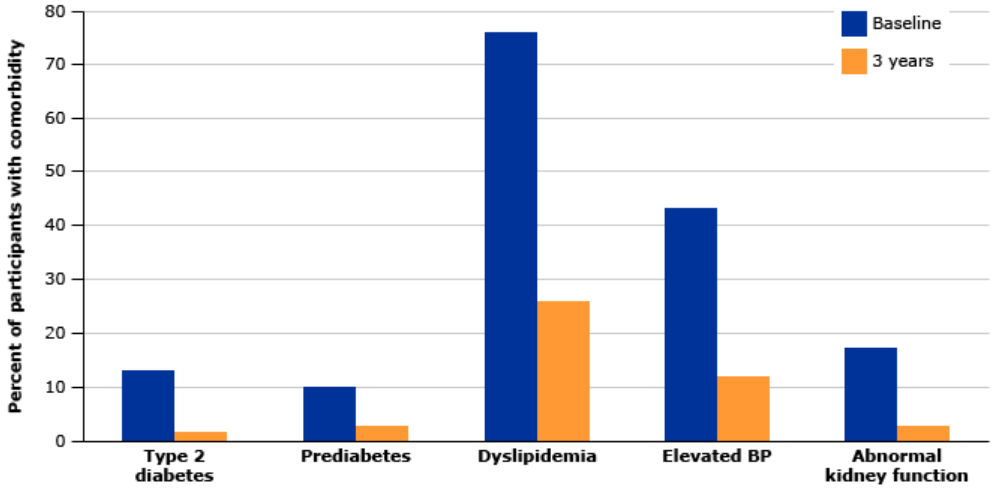

Inge TH et al N Engl J Med 2015

ΧΕΙΡΟΥΡΓΙΚΗ ΠΑΧΥΣΑΡΚΙΑΣ

ΕΝΔΕΙΞΕΙΣ ΧΕΙΡΟΥΡΓΕΙΟΥ

- BMI >40
- BMI 35.0 – 39.9 kg/m2 με συνοσυρότητα (διαβήτη, υπνική άπνοια, υπέρταση, υπερλιπιδαιμία, λιπώδης διήθηση ήπατος, αρθρίτιδα)

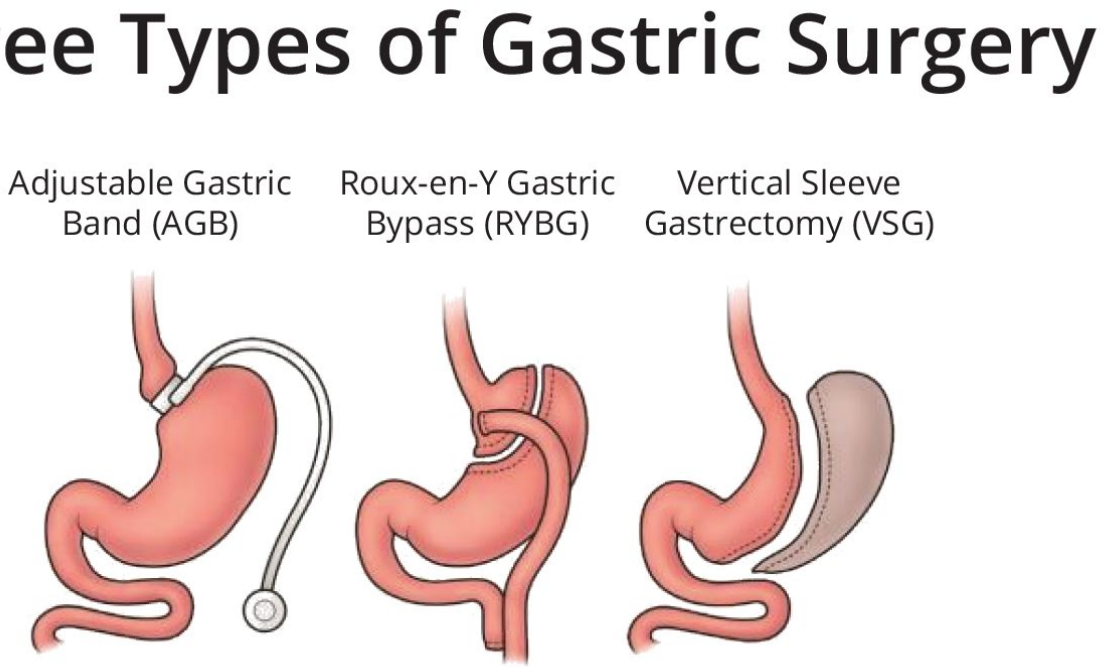

ΔΑΚΤΥΛΙΟΣ	BYPASS	SLEEVE
<5%	<25%	75%

Mini gastric bypass

Κύρια διαφορά: **Μία αναστόμωση**!

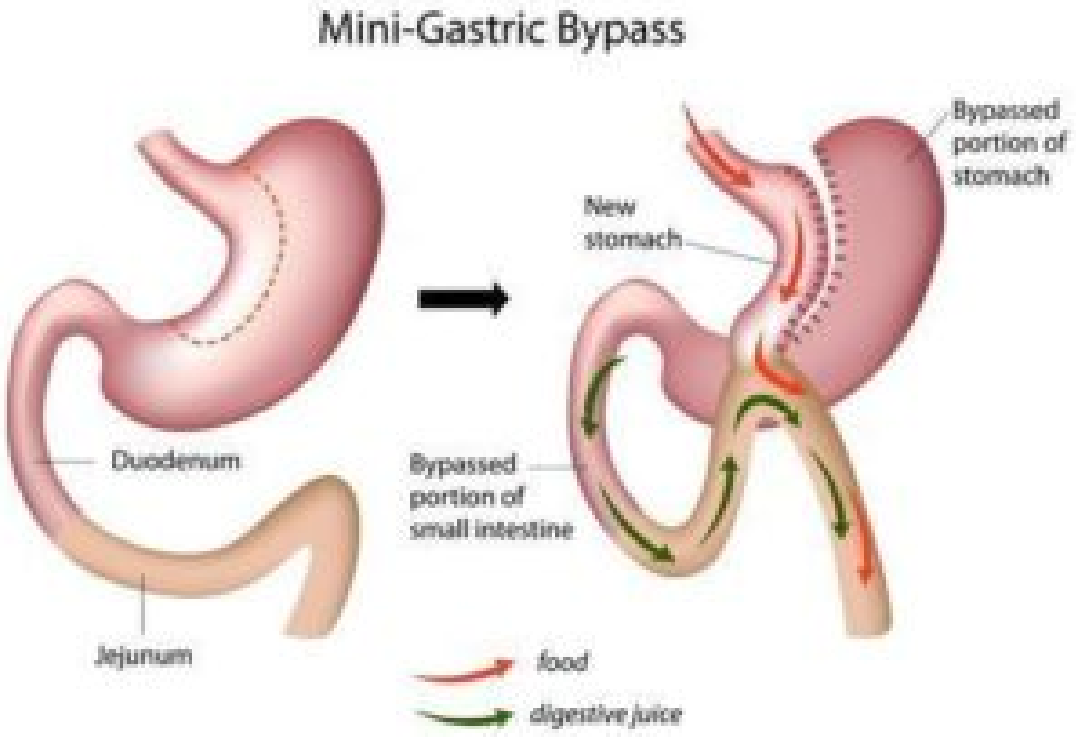

Ενδοσκόπηση μετά από εγχειρήσεις παχυσαρκίας

ΣΥΜΠΤΩΜΑΤΙΚΟΣ
ΑΣΘΕΝΗΣ ΜΕ **ΠΡΟΣΦΑΤΟ**
ΧΕΙΡΟΥΡΓΕΙΟ ➔
> ΠΙΘΑΝΟΤΗΤΑ
ΕΝΔΟΣΚΟΠΙΚΩΝ
ΕΥΡΗΜΑΤΩΝ

Γαστρεντερολόγοι όλο και **πιο συχνά** σουμε
είτε για **συμπτωματικούς** ασθενείς είτ
επιπλοκές μετεγχειρητικά

Συμπτώματα ασθενών ή επιπλοκές μετά από εγχειρήσεις παχυσαρκίας
Κοιλιακό άλγος
Ναυτία, έμετοι , οπισθοστερνικός καύσος
Δυσφαγία
Αύξηση σωματικού βάρους
Αιμορραγία

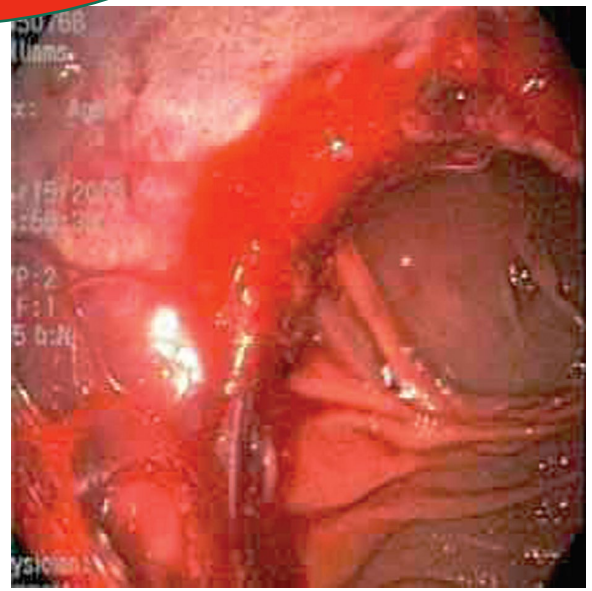

Huang CS et al Gastrointest Endosc 2003;58:859

Επιλογή ενδοσκοπίου

Είδος βαριατρικής επέμβασης (φτάνει το όργανο να δω το σημείο που με ενδιαφέρει?)

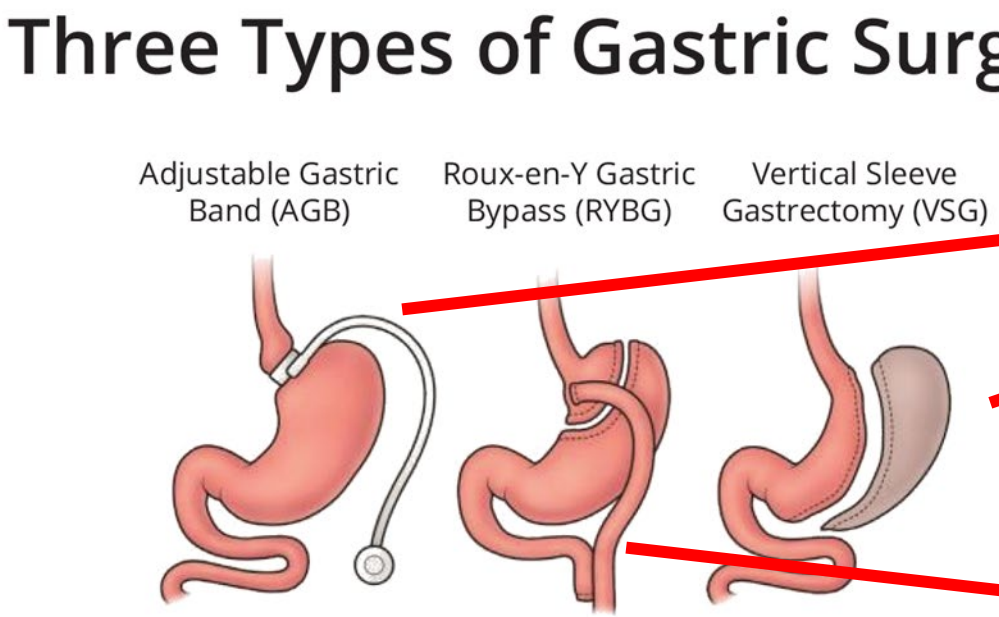

Γαστροσκόπιο

Εντεροσκόπιο ή παιδιατρικό κολονοσκόπιο

ΔΑΚΤΥΛΙΟΣ BYPASS SLEEVE

Ρυθμιζόμενος γαστρικός δακτύλιος (LAGB)

Τι να περιμένω υπό «φυσιολογικές» συνθήκες

ΕΝΔΟΣΚΟΠΗΣΗ

- Φυσιολογικός οισοφάγος και Γ-Ο συμβολή
- Κυκλοτερής πίεση έξωθεν στον εγγύς στόμαχο, λίγα εκ. μετά τη Γ-Ο συμβολή
- Το υπόλοιπο ανώτερο πεπτικό είναι φυσιολογικό

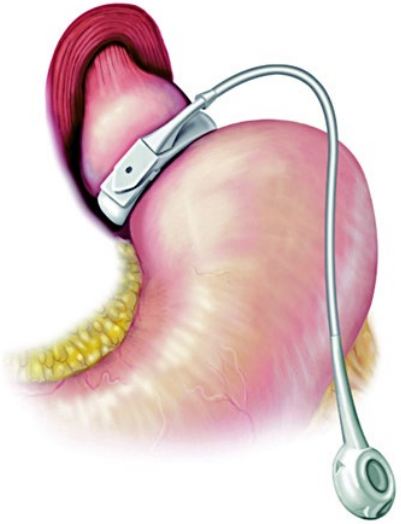

Μετακίνηση και διάβρωση δακτυλίου

- Ενδογαστρική **μετακίνηση** δακτυλίου σε LAGB → 2-14%
- Διατοιχωματική **διάβρωση** δακτυλίου → 1,4% σε 22,5 μήνες μετεγχειρητικά
- **Συμπτώματα:** Κοιλιακό άλγος, ναυτία, έμετοι, αιματέμεση, αύξηση βάρους, ενδοκοιλιακό απόστημα ή δημιουργία συριγγίου
- Ελέγχω για φλεγμονή (κυτταρίτιδα) στην περιοχή του υποδορίου τυμπάνου.

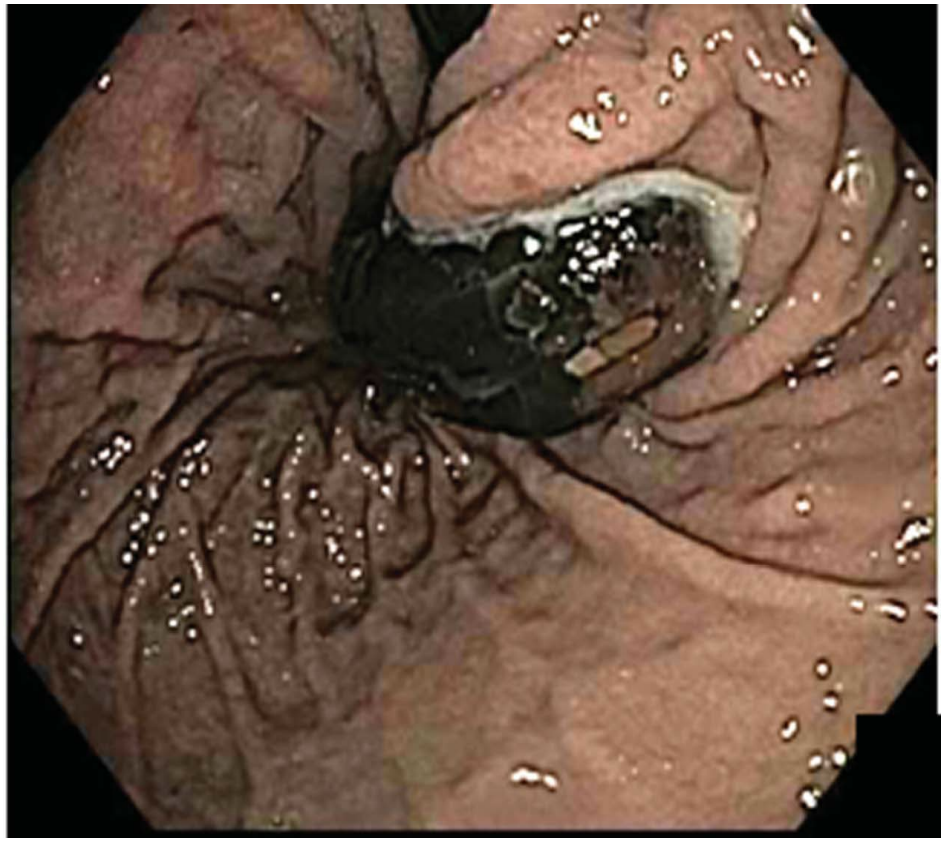

Διαταραχές λειτουργίας δακτυλίου:

Διαταραχή λειτουργίας δακτυλίου	Συμπτώματα	Εξέταση εκλογής
Μετακίνηση	Αύξηση βάρους, παλινδρόμηση, δυσφαγία	**Διάβαση οισοφάγου**
Στένωση-Διάταση ληκύθου	Ναυτία, έμετοι απώλεια βάρους	**Διάβαση οισοφάγου ή ενδοσκόπηση**
Βλεννογονικές διαβρώσεις	Κοιλιακό άλγος, Αύξηση βάρους	Ενδοσκόπηση
Διατοιχωματική διάβρωση	Κοιλιακό άλγος, Αύξηση ή απώλεια βάρους	Ενδοσκόπηση

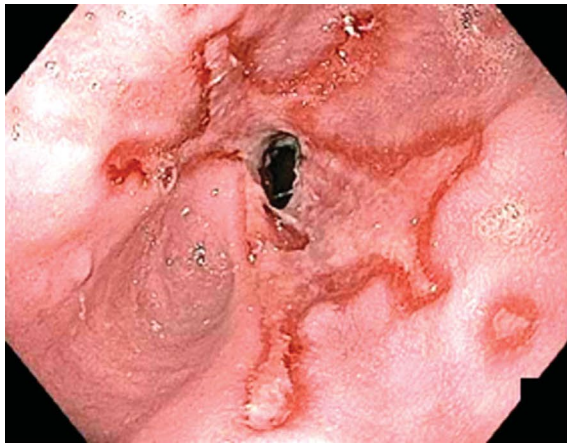

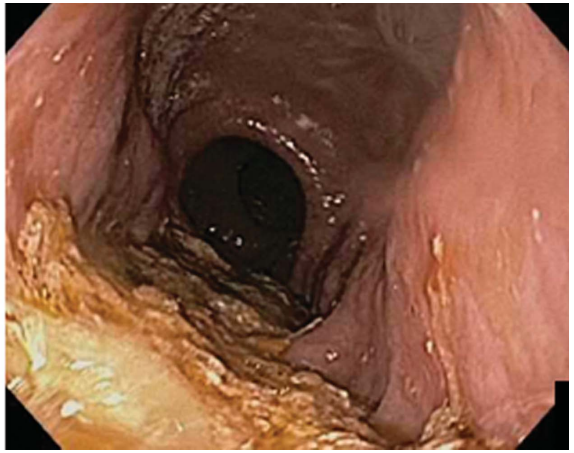

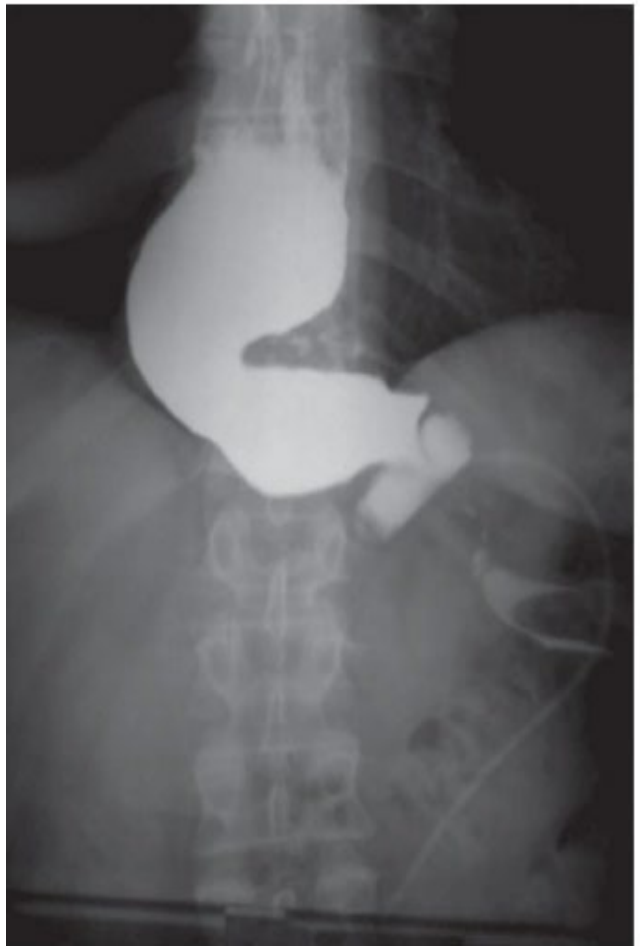

Γαστρικό μανίκι- Sleeve gastrectomy

Τι να περιμένω υπό «φυσιολογικές» συνθήκες

ΕΝΔΟΣΚΟΠΗΣΗ

- Φυσιολογικός οισοφάγος και Γ-Ο συμβολή
- Μακρύς σωλήνας κατά μήκος του ελάσσονος τόξου
- Επιμήκης συρραφή προς το μείζον τόξο

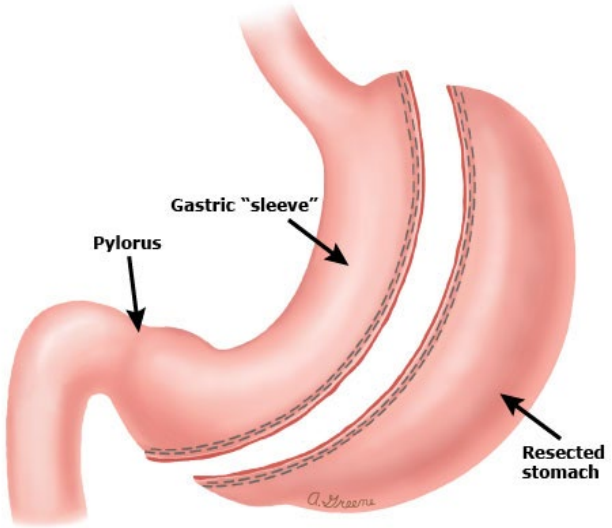

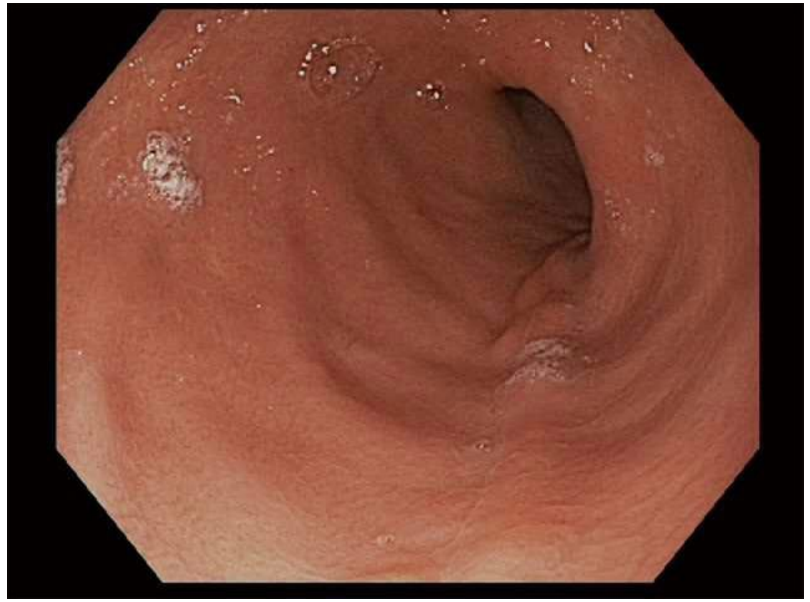

Γαστρικό μανίκι- Sleeve gastrectomy

Με το sleeve είναι συχνή η παλινδρομηση, ? Barrett

110 ασθενείς f/u 58 months
GERD 68% VS 33,6%
PPI intake 57.2% vs 19,1%
Non dysplastic Barrett 17,2%

Ελέγχω επιμελώς και περιγράφ
ενδοσκοπική έκθεση :

- Οισοφαγίτιδα, οισοφάγο Barrett, διαφραγματοκήλη
- Στένωση στο ύψος της γωνίας
- Διαβρώσεις ή εξελκώσεις κατά μήκος της συρραφής

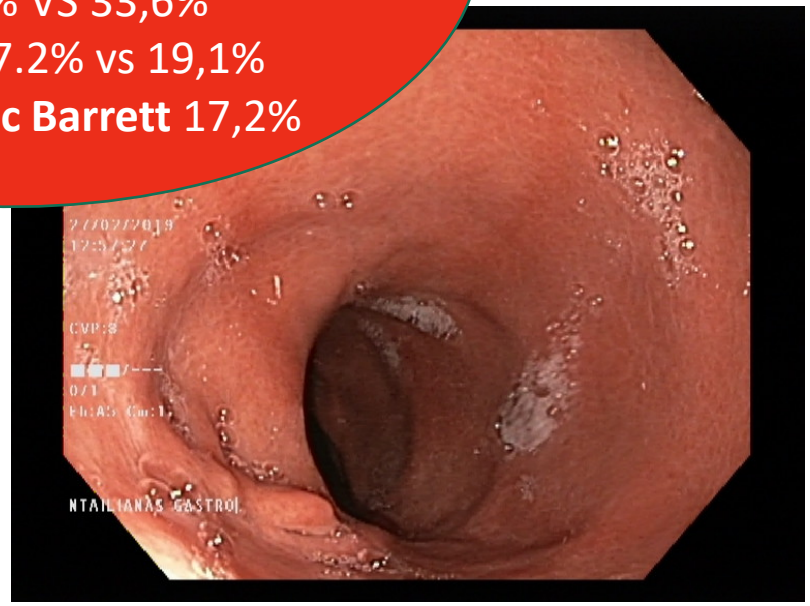

Genco et al Surg Obes Relat Dis 2017;13:568-74

Στένωση στομάχου σε sleeve

- Συχνότητα 4%
- Συνήθως στο ύψος της γωνίας

- Συμπτώματα ασθενούς: Δυσφαγία, ναυτία, έμετοι.
- Ενδοσκοπική θεραπεία με διαστολή με μπαλόνι σε βραχείες στενώσεις

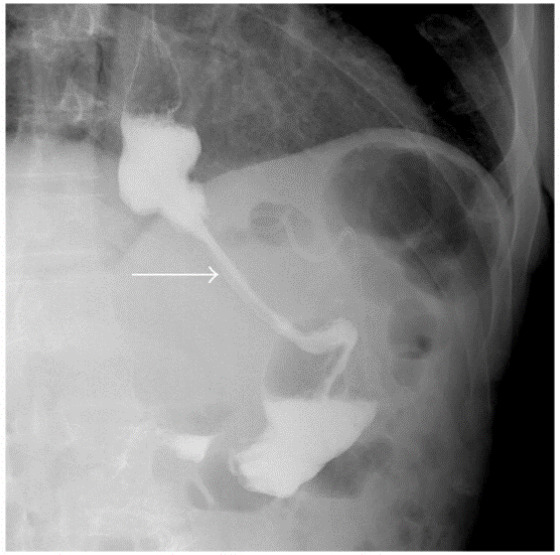

Parikh A et al, Surg Endosc 2012,
Schulman AR et al, Am J Gastroenterol 2017

Γαστρική παράκαμψη- RYGB

Τι να περιμένω υπό «φυσιολογικές» συνθήκες

ΕΝΔΟΣΚΟΠΗΣΗ

- Φυσιολογικός οισοφάγος και Γ-Ο συμβολή
- Η γαστρική λήκυθος ποικίλει σε μέγεθος (συνήθως 5 εκ.)
- Γαστρονηστιδική αναστόμωση δ=10-12 χιλ. (έλεγχος για στενώσεις, έλκη)
- Μικρή τυφλή έλικα
- Μακριά απαγωγός έλικα (1-1,5 μ.)

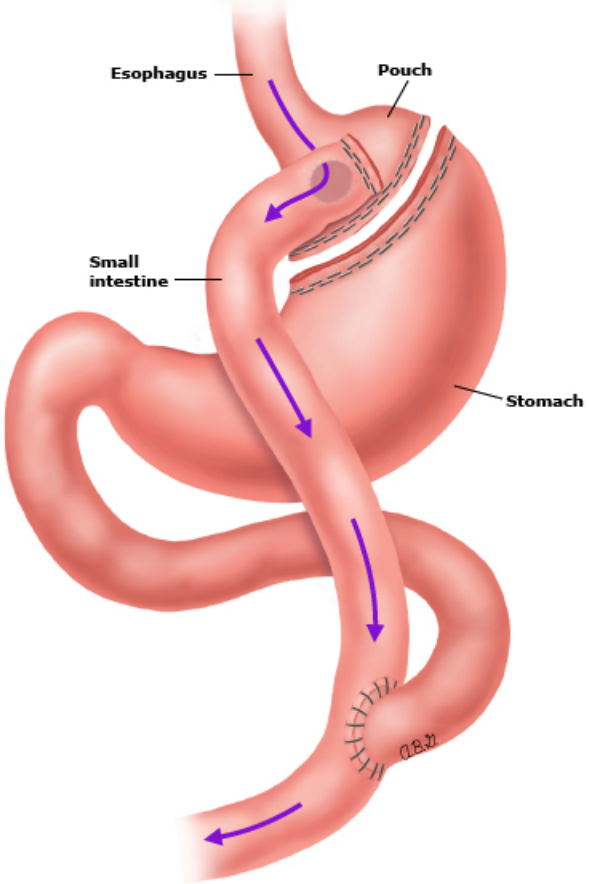

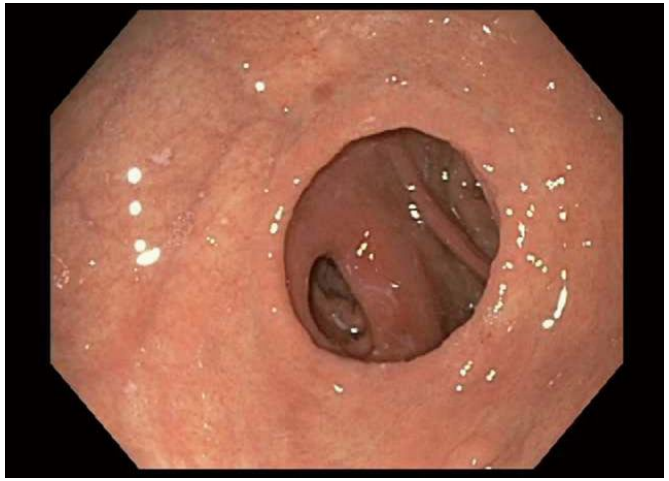

Γαστρική παράκαμψη- RYGB

- Ο έλεγχος του τμήματος του στομάχου που έχει παρακαμφθεί είναι τεχνικά δυσχερής- ενίοτε εφικτός με **εντεροσκόπιο double balloon**
- **Εικόνα γαστρίτιδας** διαβρωτικής, ερυθηματώδους, ατροφικής ή αιμορραγικής άγνωστης σημασίας

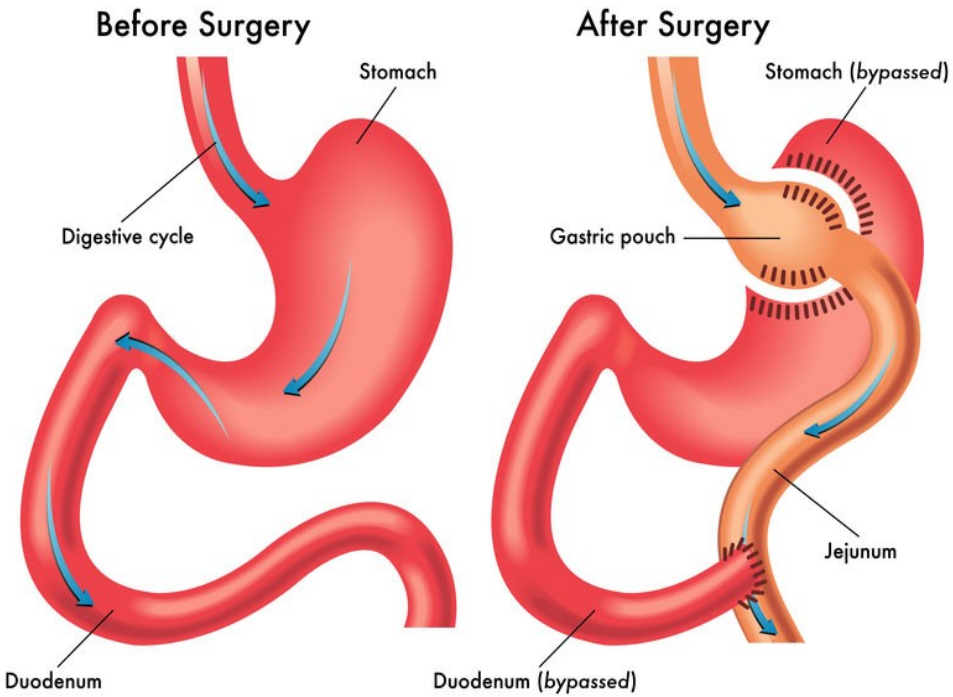

Γαστρική παράκαμψη- RYGB

Μακρύ bypass -> μεγάλο μήκος της απαγωγού έλικας (ένωση με χολοπαγκρεατική έλικα 1,5 μ. από την ειλεοτυφλική βαλβίδα)

Απαραίτητη η γνώση του χειρουργείου ή άμεση επικοινωνία με τον χειρουργό!

Συμπτώματα ασθενούς και πιθανότητα στένωσης της αναστόμωσης σε Bypass

- Ναυτία, έμετοι, δυσφαγία → **40% στένωση.**
- Απουσία ενοχλημάτων → **0% στένωση**

- **Αντίσταση** στην προώθηση του γαστροσκοπίου σε συμπτωματικό ασθενή
- Συνήθως 3-6 μήνες μετά τη εγχείρηση

Huang CS et al, Gastrointest Endosc 2003
Lee JK et al, Am J Gastroenterol 2009

Στένωση αναστόμωσης

- Σε RYGB 2,9-23%
- Λαπαροσκοπικά 4,63%,
- Ανοιχτά 0,67%

Podnos YD et al, Arch Surg 2003
Goitein D et al, Surg Endosc 2005

Ενδοσκόπηση στον ασθενή μετά από βαριατρική επέμβαση

Τί πρεπει να έχω στο νου μου πέρα από τη φυσιολογική ανατομία:

- Στενώσεις
- Διατάσεις

} Λυκήθου,αναστόμωσης

- Συρρίγγια
- Διαβρώσεις
- Ράμματα
- Έλκη

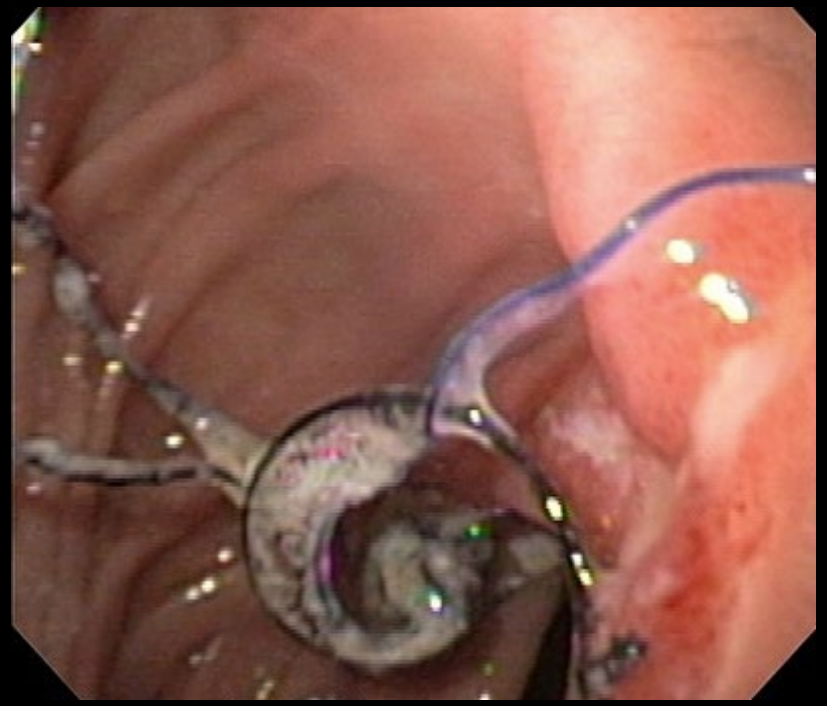

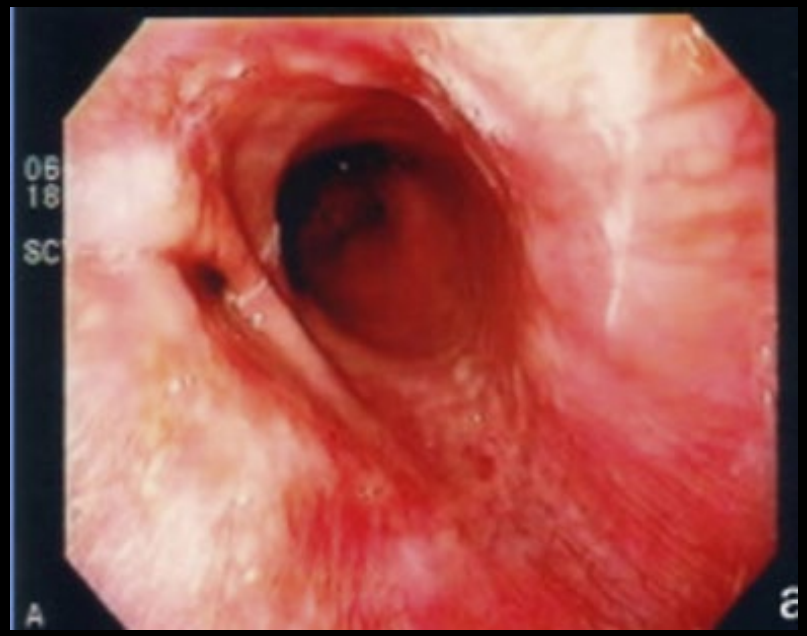

Διάταση αναστόμ
ή ληκύθου

Συχνότερα η αιτία της αύξησης του βάρους είναι η **“χαλάρωση” της δίαιτας και άσκησης**

- Απελευθερώνει την πρόσληψη τροφής → **αύξηση ΣΒ**
- Ταχεία δίοδος τροφής στο λεπτό έντερο → **σύνδρομο dumping**

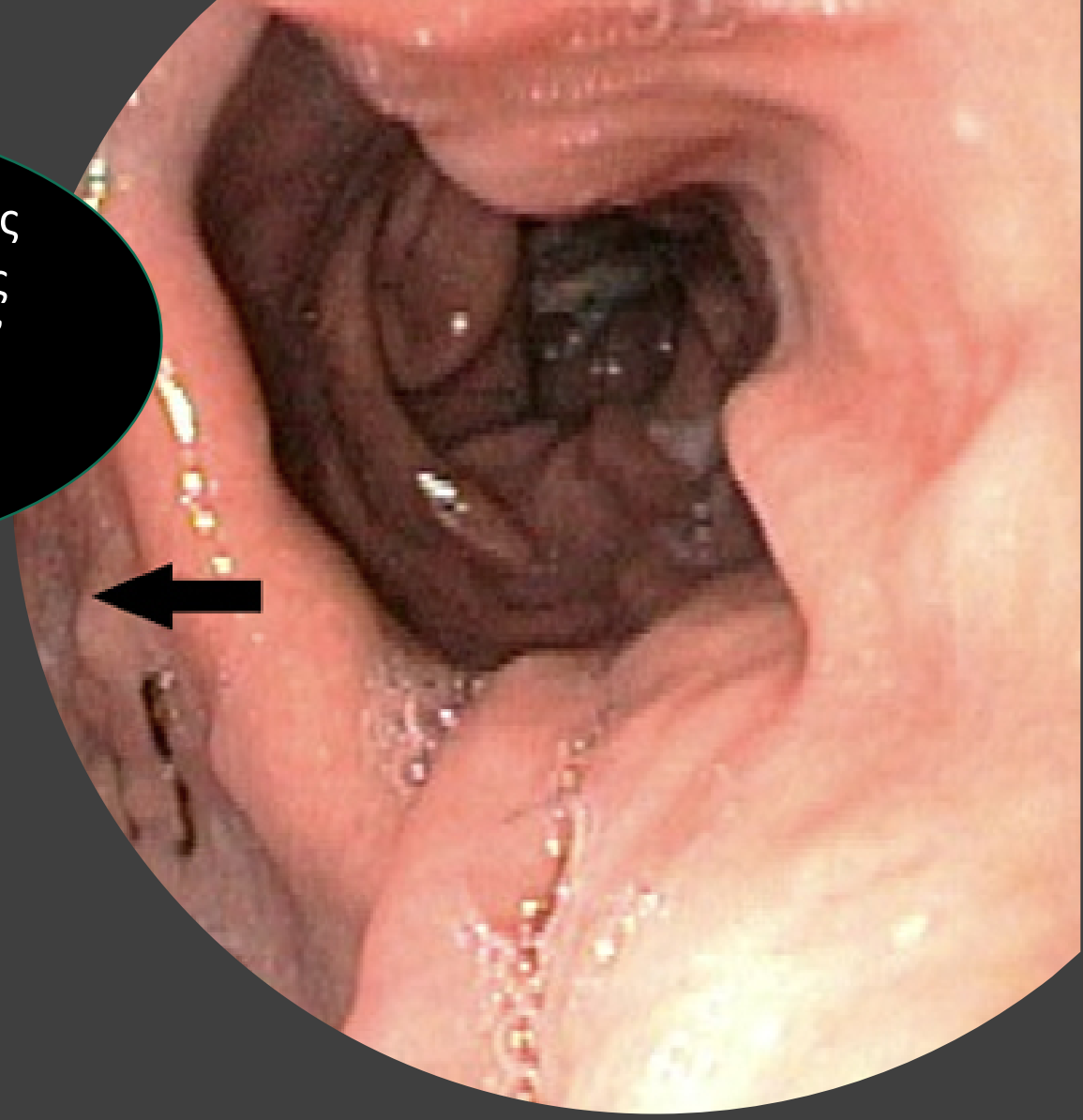

Morton JM et al Gastrointest Endosc 2007;66:246
Knol JA et al Gastroenterol Clin North Am 1994;23:345

Αναστομ

- Συνήθως αναπτύσσονται σημεία συρραφής και τις αναστομώσεις
- Μέχρι 20% των ασθενών με RYGB, συνήθως τους **3 πρώτους μετεγχειρητικούς μήνες** με επίμονο κοιλιακό άλγος
- Αναστομωτικά έλκη **δεν ευθύνονται συνήθως για αιμορραγία** τη πρώιμη μετεγχειρητική περίοδο

441 ασθενείς → γαστροσκόπηση σε ένα μήνα και επανάληψη στους 17 μήνες. Έλκη 4-12% έναντι <1%

Csendes A et al, Obes Surg 2009

Αναστομωτικά έλκη

- Παράγοντες κινδύνου: Κάπνισμα, HP λοίμωξη, λήψη ΜΣΑΦ, στένωση ή παρουσία ραμμάτων
- Τα PPIs φαίνεται να έχουν προστατευτική δράση

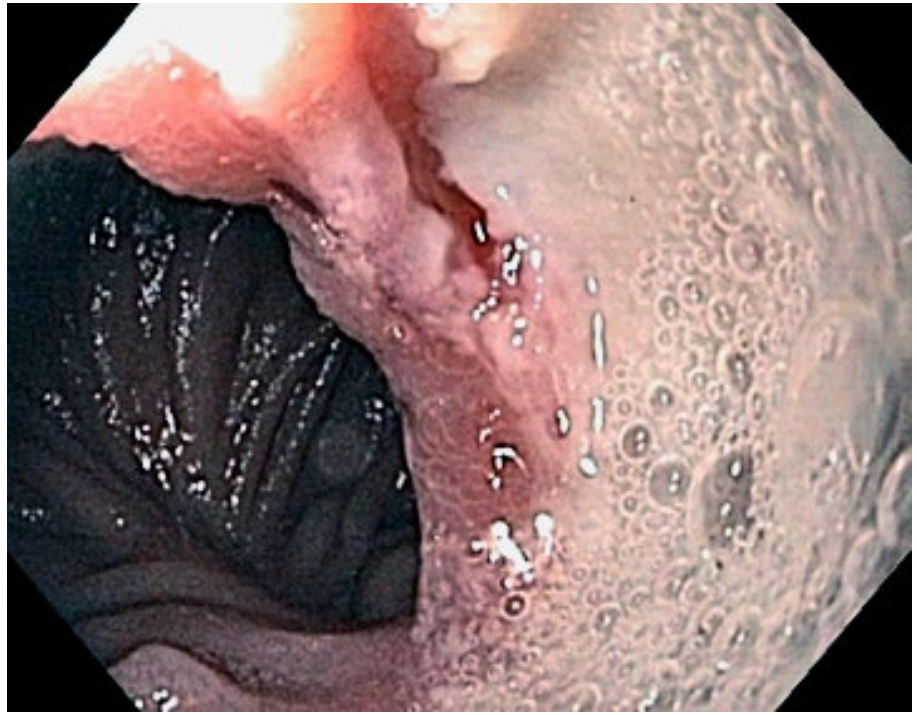

Csendes A et al, Obes Surg 2009

Παρουσία μη απορροφήσιμων ραμμάτων

- Εγκλωβίζουν τροφές → δημιουργία τροφοπιλλήματος
- Σχετίζεται με πόνο, έλκη και αποφρακτικά συμπτώματα

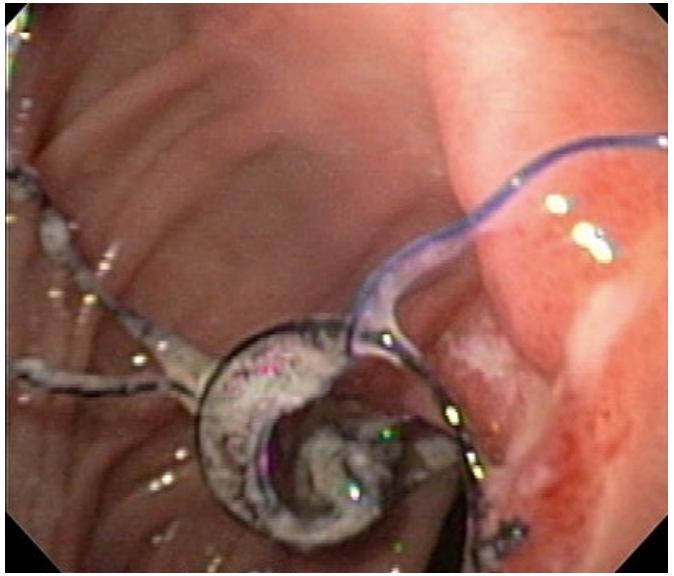

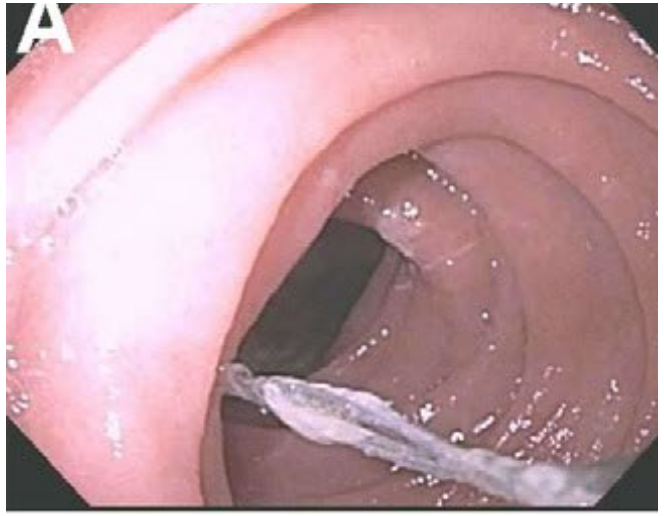

Yu S et al, Surg endosc 2007

Παρουσία μη απορροφήσιμων ραμμάτων

- Ενδοσκοπική αφαίρεση μόνο επί **συμπτωμάτων**
- Κόψιμο με ενδοσκοπικό ψαλίδι και αφαίρεση με λαβίδα βιοψίας ή rat-toothed
- Ύφεση συμπτωμάτων 80%

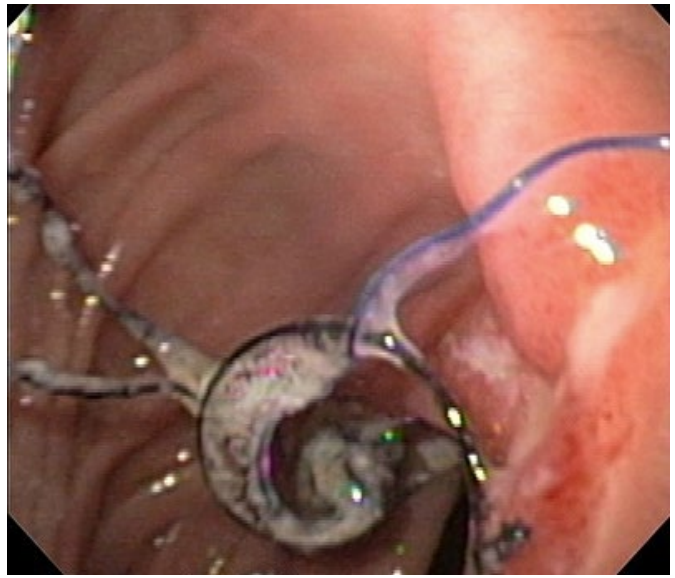

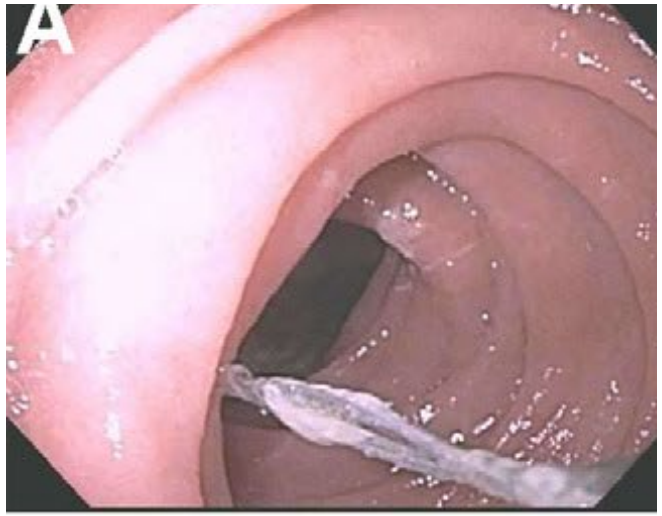

Yu S et al, Surg endosc 2007

Συρίγγια: γαστρογαστρικά, γαστροδερματικά και γαστρικές διαφυγές

- Οφείλονται σε **διάσπαση της γραμμής συρραφής** ή ατελή διαμερισματοποίηση του στομάχου
- Η εμφάνιση ποικίλει από μικρό εκκόλπωμα μέχρι άνοιγμα που επιτρέπει τη δίοδο του γαστροσκοπίου.

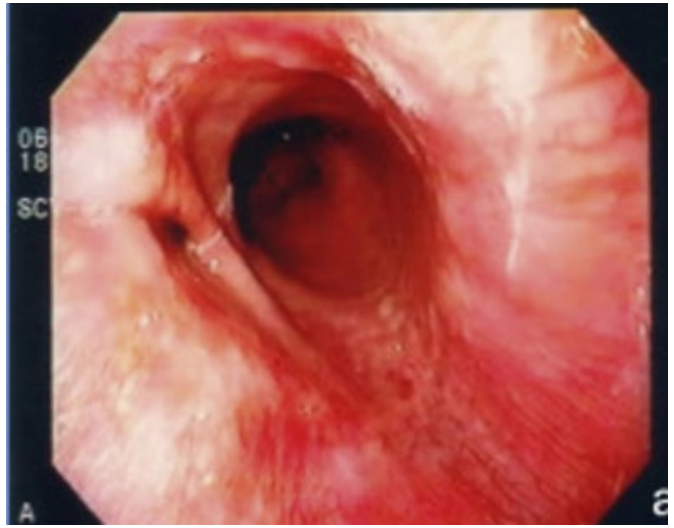

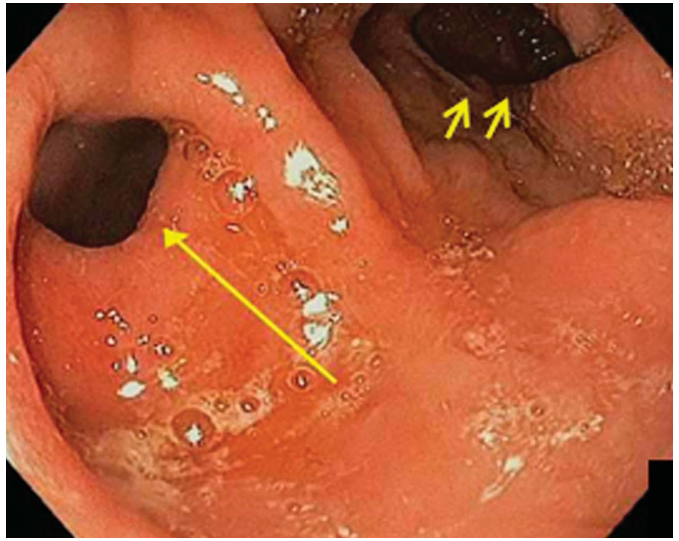

Συρίγγια: γαστρογαστρικά, γαστροδερματικά και γαστρικές διαφυγές

- Συχνότητα:
  - 1,7-2,6% σε ανοιχτή RYGB,
  - 2,1-5,2% σε **λαπαροσκοπική RYGB,**
  - 5,1% σε **SG**
- Εκδηλώνονται με **ταχυκαρδία** σε 72-92% των ασθενών
- Γαστρογαστρικά συρίγγια σε ασθενείς με RYGB ή VBG → **επανάκτηση ΣΒ**

- **Θνητότητα:** 6-14,5% (μέχρι 40% σε κάποιες μελέτες)

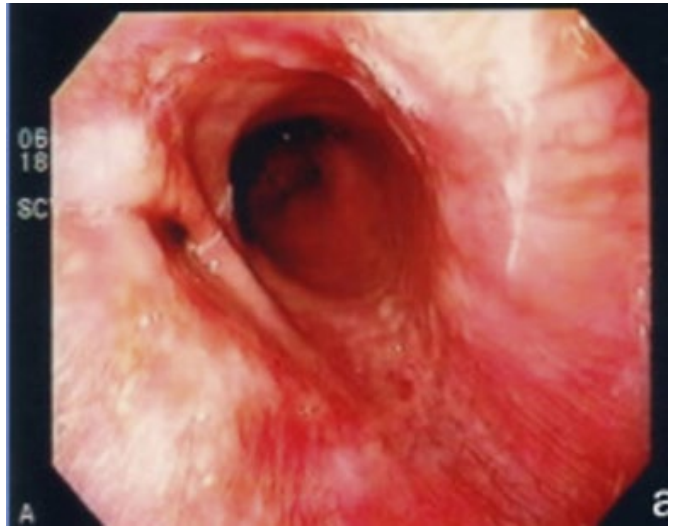

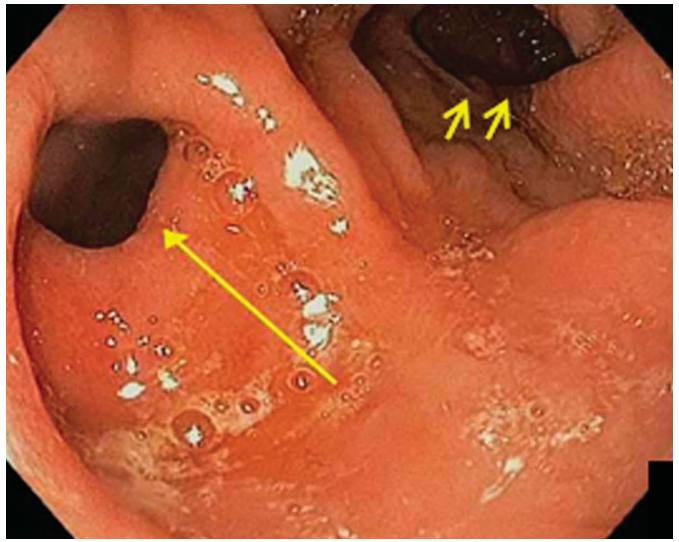

Αιμορραγία

- Πιο συχνά μετά από **RYGB** (1-3,8%) vs LAGB, SG και VBG
- Πιο συχνά σε **λαπαροσκοπική** RYGB vs ανοιχτή RYGB
- Πιο συχνά στην **άμεση μετεγχειρητική περίοδο**

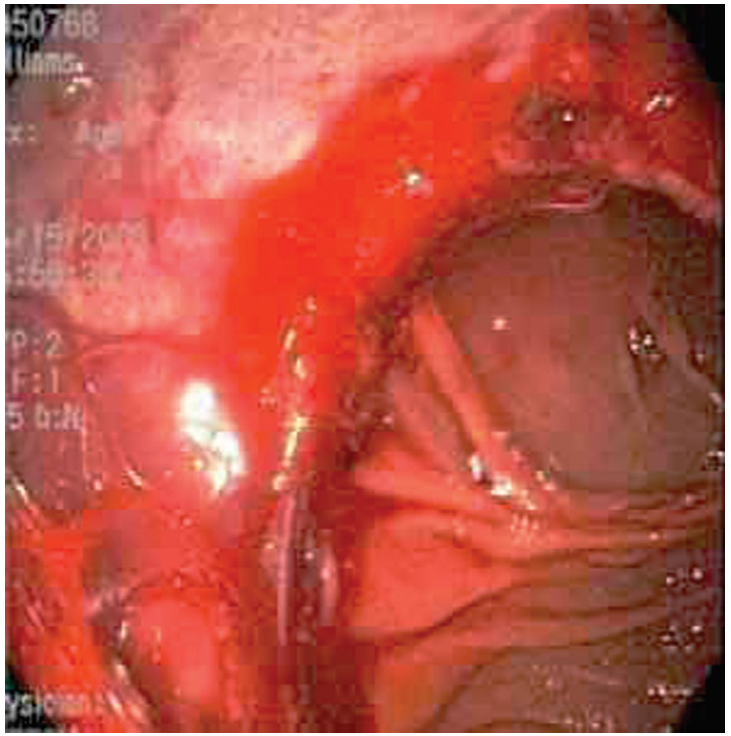

Αιμορραγία

- Μπορεί να συμβεί στο γαστρικό κολόβωμα, στην αναστόμωση, στην έλικα roux, αλλά και στον αποκλεισμένο στόμαχο και το παρακαμφθέν λεπτό έντερο. Σε ασθενείς με δακτύλιο αιμορραγία από οισοφαγίτιδα
- Στη νηστιδονηστιδική αναστόμωση → εντεροσκόπηση

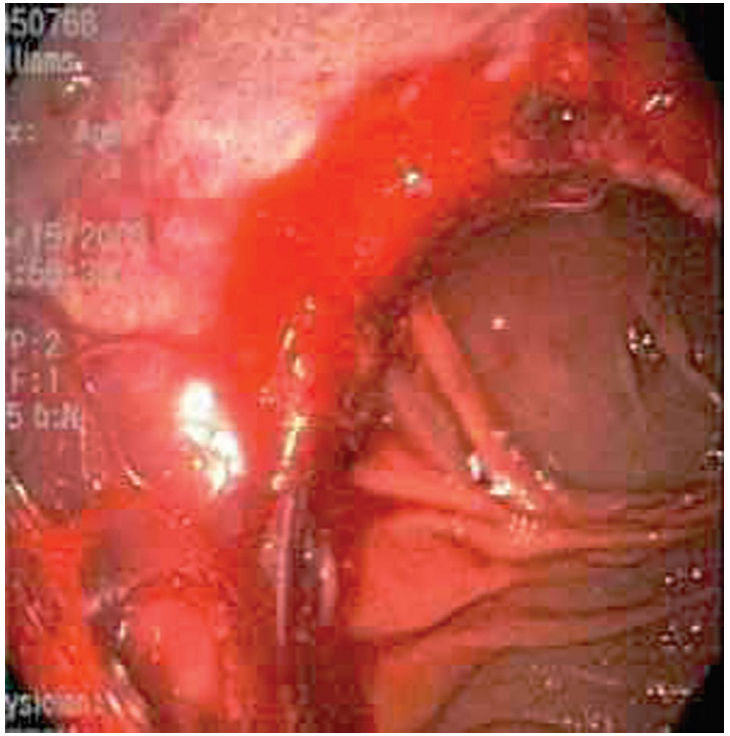

Ενδοσκοπική θεραπεία αιμορραγίας- ιδιαιτερότητες

- Στην πρώιμη μετεγχειρητική περίοδο → **κίνδυνος διάσπασης των ραμμάτων**
- **Δύσκολη πρόσβαση** νηστιδονηστιδοστομίας και στομάχου που έχει παρακαμφθεί
- **Ενδοσκοπική θεραπεία μόνο σε βαριές αιμορραγίες** που δεν ανταποκρίνονται στη συντηρητική αγωγή
- Ενδοσκοπική θεραπεία στο **χειρουργείο** με διασωλήνωση για αποφυγή εισρόφησης και ενδεχόμενα άμεση χειρουργική παρέμβαση επί αποτυχίας της ενδοσκόπησης

Εγχειρήσεις παχυσαρκίας, Χοληδοχολιθίαση και ERCP

- Ταχεία απώλεια βάρους παράγοντας κινδύνου για χολολιθίαση
- ERCP τεχνικά δύσκολη σε ασθενείς με RYGB

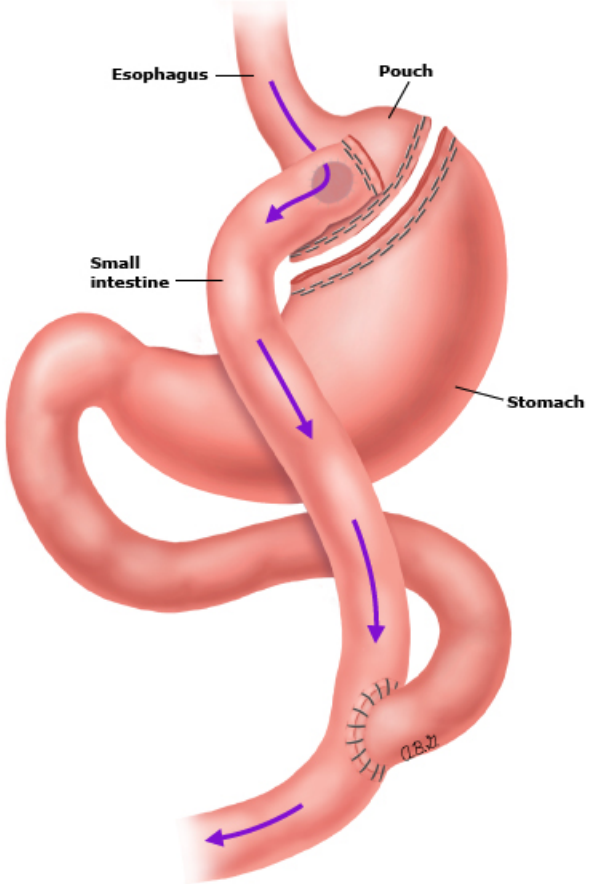

Εγχειρήσεις παχυσαρκίας, Χοληδοχολιθίαση -ERCP

Δυσκολία στη πρόσβαση στο φύμα του Vater

Εγχειρήσεις παχυσαρκίας, Χοληδοχολιθίαση - ERCP

- Με δημιουργία **γαστρογαστρικού συριγγίου** υπό έλεγχο με EUS και τοποθέτηση αυτοεκτεινόμενης ενδοπρόθεσης
- Με εντεροσκόπιο, παιδιατρικό κολονοσκόπιο, προώθηση του πλάγιου 12/λοσκοπίου μέσω **χειρουργικής γαστροστομίας**, ή λαπαροσκοπικής υποβοήθησης του

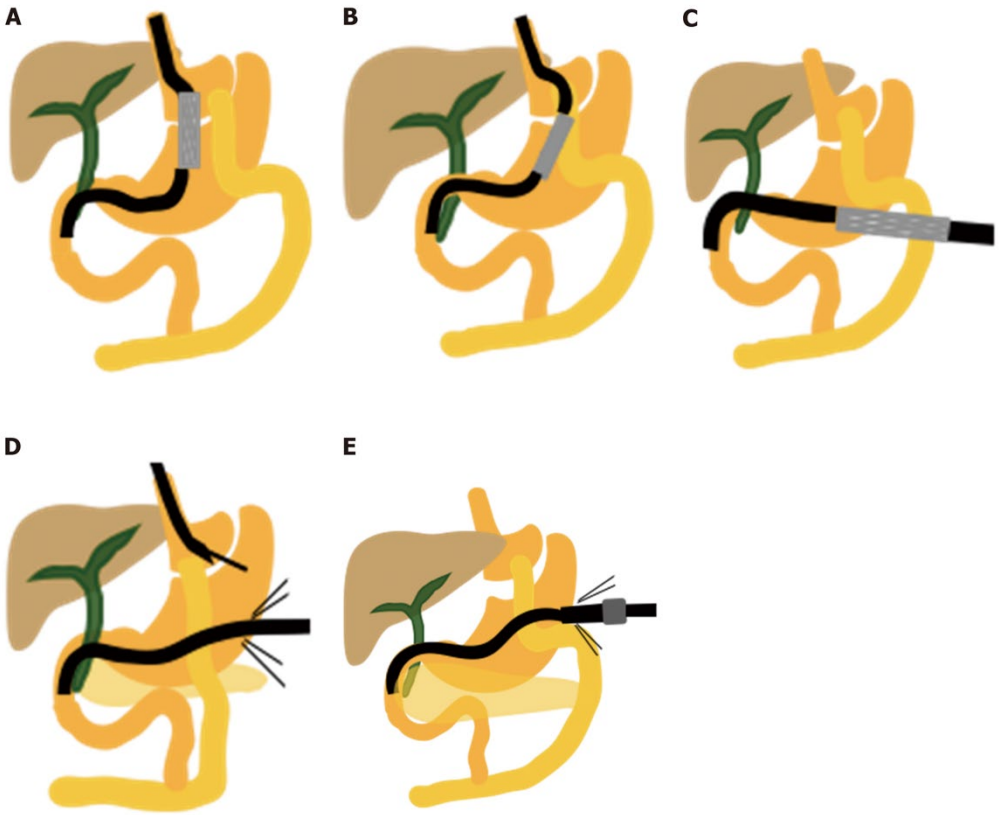

Συμπεράσματα

- Καθώς **η επίπτωση της παχυσαρκίας αυξάνεται** και η **ενδοσκόπηση** σε ασθενείς μετά από βαριατρικές επεμβάσεις θα γίνεται όλο και **συχνότερη**
- Καλή γνώση τόσο του **ασθενούς** (συνοσυρότητα και αναισθησιολογικές δυσκολίες) αλλά και του **είδους της επέμβασης** (επιλογή ενδοσκοπίου) εξασφαλίζουν καλύτερο αποτέλεσμα
- Ο γαστρεντερολόγος θα πρέπει να έχει κατά νου τις ιδιαιτερότητες στην **ERCP** μετά βαριατρική εγχειρηση (**δυσκολία πρόσβασης στο φύμα του Vater**)
- Ιδιαιτερότητες στην αντιμετώπιση της **αιμορραγίας** (ειδικότερα την άμεση μετεγχειρητική περίοδο)

Θα έρθουν καλύτερες ημέρες!

Ευχαριστώ για την προσοχής σας

Κάθετη γαστροπλαστική- Vertical banded gastroplasty (VBG)

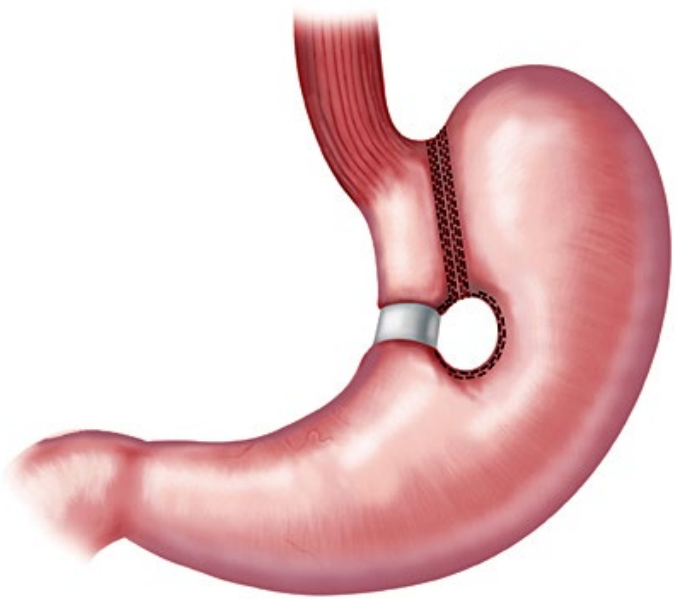

Τι να περιμένω υπό «φυσιολογικές» συνθήκες

ΕΝΔΟΣΚΟΠΗΣΗ

- Φυσιολογικός οισοφάγος και Γ-Ο συμβολή
- Λήκυθος **προσανατολισμένη κάθετα κατά μήκος του ελάσσονος τόξου του στομάχου**
- **7-8 εκ.** μετά τη Γ-Ο συμβολή αναστόμωση με δακτύλιο δ:10-12 χιλ
- Μετά την αναστόμωση χωρίς αλλαγές στον στόμαχο. Ο ανάστροφος έλεγχος αποκαλύπτει την διαίρεση του στομάχου, το μείζον τόξο και το θόλο